



上海中医药大学附属  
曙光医院  
SHUGUANG HOSPITAL

# 卷甲的手术治疗法

---

The Surgical Treatment of Ingrown Toenail

上海中医药大学附属曙光医院皮肤科

陈梦娇 张慧敏

2016. 7. 26 皮肤科小讲课



上海中医药大学附属

曙光医院

SHUGUANG HOSPITAL

- 一、钢丝法指甲校正
- 二、人工指甲校正法
- 三、石碳酸腐蚀法指甲校正



## 一、 钢丝法指甲校正

### ➤ 适应症

- 无肉芽肿的卷甲

### ➤ 优点

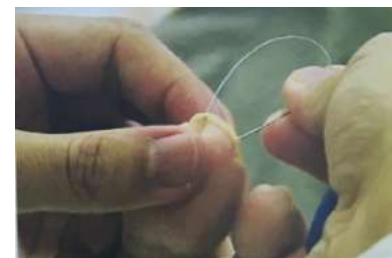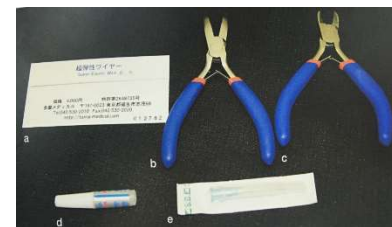
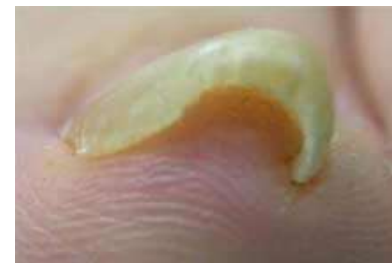- ✓ 无需麻醉
- ✓ 见效快，立刻减轻疼痛与指甲压迫感
- ✓ 不影响运动、洗澡等日常活动

### ➤ 缺点

- 需指甲有2mm长度高于指端
- 若伴肉芽肿，则需处理后才可进行治疗
- 费用：钢丝自费

### ➤ 禁忌

- 无

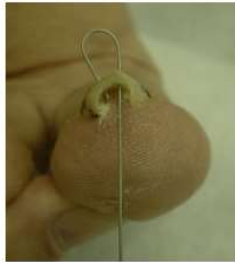



## ➤ 所需材料

- 镍钛合金记忆钢丝（直径：0.3-0.6mm；成人0.5mm）
- 注射针：23G针头（成人标准）
- 老虎钳
- Aron Alpha超能胶

### マチワイヤMD(Machiwire MD)



4,000円 税別 (2-4指に使えます)

(治療の料金を含みません。再使用不可)

爪矯正用の形状記憶合金ワイヤー、超弾性ワイヤーです。

太さは8種類、0.25mm、0.3mm、0.35mm、0.4mm、0.45mm(標準)、0.5mm、0.55mm、0.6mm  
が有ります。

成人の母趾では多くの場合、0.45mm、0.5mm、0.55mmが適応です。

医療機器製造販売届出番号：13B3X10163000002

[tama-medical.com](http://tama-medical.com) / 多摩メディカル



〒197-0023 東京都福生市志茂213番地4 (この住所で治療は行っておりません。)

電話：042-530-2010 / FAX：042-530-2020 / [info@tama-medical.com](mailto:info@tama-medical.com)

Fax番号の間違ひが多く発生しています。御確認よろしくお願ひ申し上げます。



上海中医药大学附属

曙光医院

SHUGUANG HOSPITAL

### ➤ 操作步骤（见视频）

- 术前准备：与患者术前交流
- 用23G针在指甲上穿孔（从指甲外侧向中央穿透，防止甲破损）
- 用老虎钳固定钢丝位置，切成适宜长短
- 剪裁钢丝时固定游离端
- 钢丝两端用超能胶固定

### ➤ 术后管理

- 运动、洗澡无限制
- 每隔1~2个月确认指甲矫正状况
- 指甲长长后需重装

### ➤ 术后疑难问题解决

- 裂开 → 等指甲重新生长后采用更细的钢丝
- 钢丝勾袜子 → 过长部分用钢丝钳切除
- 用了钢丝后卷甲未愈 → 更换直径更粗的钢丝



上海中医药大学附属  
**曙光医院**  
SHUGUANG HOSPITAL

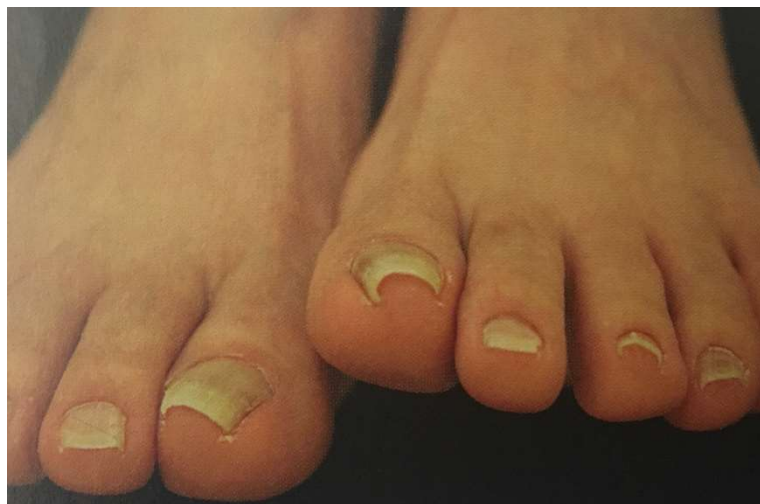
# 爪の保存的治療

谷岡未樹

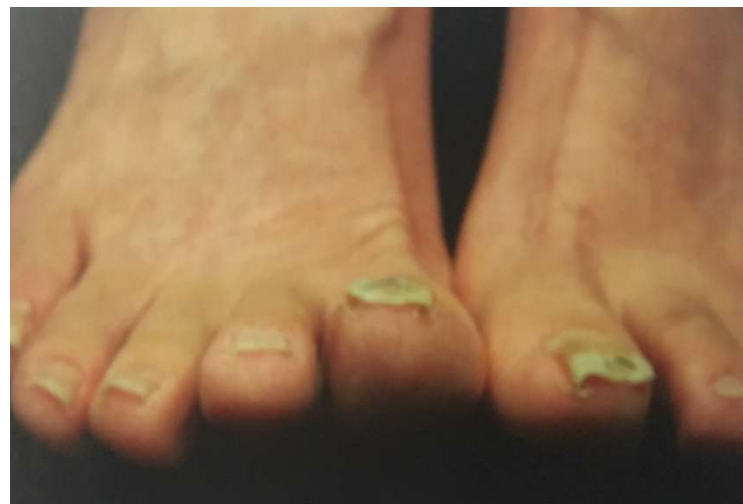

上海中医药大学附属  
曙光医院  
SHUGUANG HOSPITAL

- 病例展示



治疗前



治疗后





## 二、人工指甲矫正法

### ➤ 适应症

- 指端无急性炎症、指甲嵌入不深，钢丝法无效

### ➤ 优点

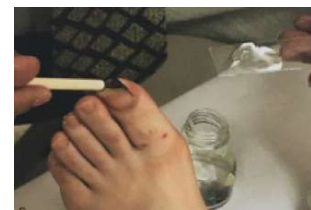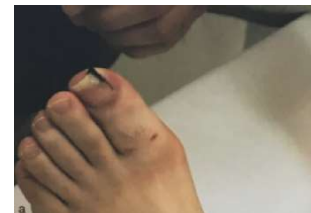- 无炎症嵌甲，疼痛即可消失
- 不影响洗澡等日常活动

### ➤ 缺点

- 仅限于无炎症性嵌甲
- 有炎症的肉芽需要先治疗

### ➤ 所需物品

- X线胶卷、甲基丙烯酸甲酯粉、树脂黏着剂







上海中医药大学附属

曙光医院

SHUGUANG HOSPITAL

### ➤ 操作步骤

- 术前谈话
- 甲下方插入X线胶片
- 洗净油脂
- 涂上plastic primer 树脂黏着剂
- 在玻片上混合黏着剂和甲基丙烯酸甲酯粉，涂到指甲
- 上述成分反应10min，待树脂变硬后用指甲钳修剪出指甲的形状

### ➤ 术后管理

- 日常生活无限制，但激烈运动会使指甲剥离
- 隔1~2月后观察指甲矫正状态，对伸长部分进行小修

### ➤ 难点应对

- 人工甲脱落 → 重做 → 思考是否忘了以树脂黏着剂打底



上海中医药大学附属  
**曙光医院**  
SHUGUANG HOSPITAL

# 人工爪作製の実際

### 三、石碳酸腐蚀法

#### ➤ 适应症

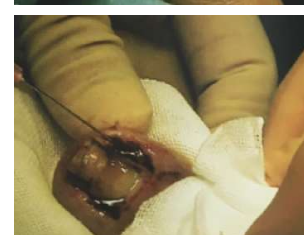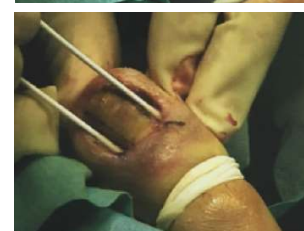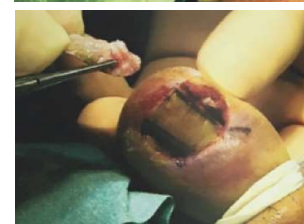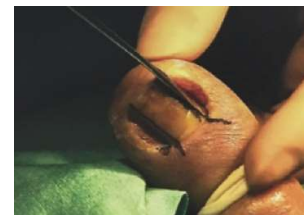- 嵌甲中有指甲高度变形、感染、肉芽形成
- 抗菌素治疗及钢丝法治疗均不佳

#### ➤ 优点

- 石碳酸腐蚀法为最便捷、术后病情轻、感染率及复发率低

#### ➤ 缺点

- 相对于钢丝法及人工指甲法，该法出血量稍大
- 需麻醉，有术后并发症的可能
- 经石碳酸腐蚀后不长甲
- 用来腐蚀的石碳酸浓度较高，术者需小心
- 对石碳酸有禁忌的疾病禁用
- 糖尿病、感染性疾病控制后可施术





上海中医药大学附属

曙光医院

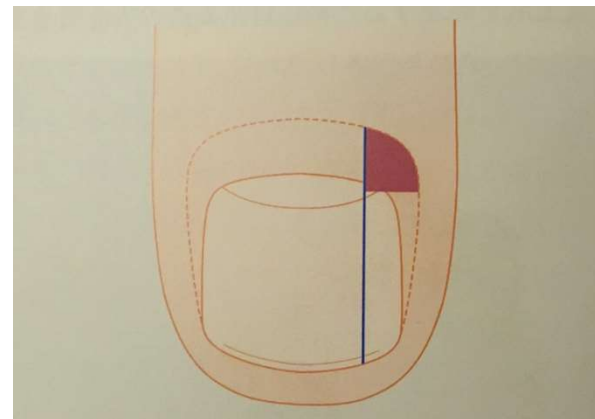
SHUGUANG HOSPITAL

## ➤ 所需物品

- 甲床剥离器（耳鼻喉科用品）
- 88%石碳酸
- 100%酒精及棉签

## ➤ 操作步骤

- 术前谈话，签署知情同意书
- 洗手
- 酒精消毒、碘伏麻醉
- 1%盐酸利多卡因麻醉
- 麻醉起效后，用引流管或乳胶手套包扎止血，15min松一次
- 骨膜玻璃器，将指甲上皮、甲床，小心剥离，尤其外侧
- 用剪刀沿指甲纵向剪断指甲，用钳子垂直拔离，若指甲与甲床剥离充分的话，可轻易拔除，拔完后确认是否有指甲剩余，止血良好。
- 用棉棒沾取液体石碳酸，勿过多（造成周围组织坏死），边旋转边伸入指端，在30s内完成。腐蚀不良肉芽组织，腐蚀时可看到组织变白。
- 来回伸缩5次左右。



石碳酸腐蚀法模式图



上海中医药大学附属  
**曙光医院**  
SHUGUANG HOSPITAL

# フェノール法の実際



上海中医药大学附属

曙光医院

SHUGUANG HOSPITAL

(接上面)

- 用酒精终止石碳酸腐蚀，10ml/脚趾，冲洗干净多余的石碳酸并擦尽
- 解除止血带，观察出血量
- 术后用庆大霉素软膏涂抹，用纱布包扎，胶带固定。

### ➤ 术后管理

- 手术后的病情较轻，因石碳酸本身有止痛效果，偶有感染。口服一周左右抗生素。
- 若无感染，从第三天开始可洗澡，疮面一般1-3周痊愈，愈合可避免激烈运动。

### ➤ 难点对策

- 疮面周围发红，疮面感染→检查细菌→由于石碳酸过多，导致疮面愈合推迟。



上海中医药大学附属

曙光医院

SHUGUANG HOSPITAL

感谢各位的聆听！